

P II/10

Chlorhexidin–assoziierte Desquamation der oralen Mucosa

Schober A, Nobel C

CharitéCentrum 3, Bereich Oralmedizin, zahnärztliche Röntgenologie und Chirurgie, Berlin (Leiterin Univ.-Prof. Dr. A.- M. Schmidt-Westhausen)

Einleitung

Chlorhexidin (CHX) ist ein bakterio-, fungi- und virostatisch wirksames Antiseptikum¹. Häufig (>1/100) beschriebene unerwünschte Arzneimittelwirkungen sind durch das Salz D-gluconat nach längerem Gebrauch auftretende Verfärbung der Zunge und Zähne, Geschmacksirritation sowie irritative Kontaktdermatitis^{1,2,5}.

Das BfArM weist in seiner Risikoinformation vom 27.09.13 auf 147 gemeldete Berichte anaphylaktischer Reaktionen in Deutschland seit 1976 hin, davon keinen mit tödlichem Ausgang³.

Einzelfälle desquamativer Veränderungen der oralen Mucosa sind bekannt^{4,5}: Skoglund und Holst⁴ publizierten drei Fälle von Schleimhautdesquamationen, dabei wurde in zwei Fällen über das verordnete Maß hinaus gespült. Desquamationen im Vestibulum wurden von Flötra et al.⁵, nach langdauerndem, exzessivem Gebrauch der Lösung beschrieben.

Patient:	<i>männlich, 71 Jahre, Nichtraucher</i>
allgemeine Anamnese:	<i>arteriovenöse-Malformation im linken temporalen Marklager, Hypercholesterinämie, kein Fieber, guter Allgemeinzustand</i>
Medikamente:	<i>Sortis® (Atorvastatin) 20 mg - 1/d</i>
Allergien:	<i>Parabene</i>

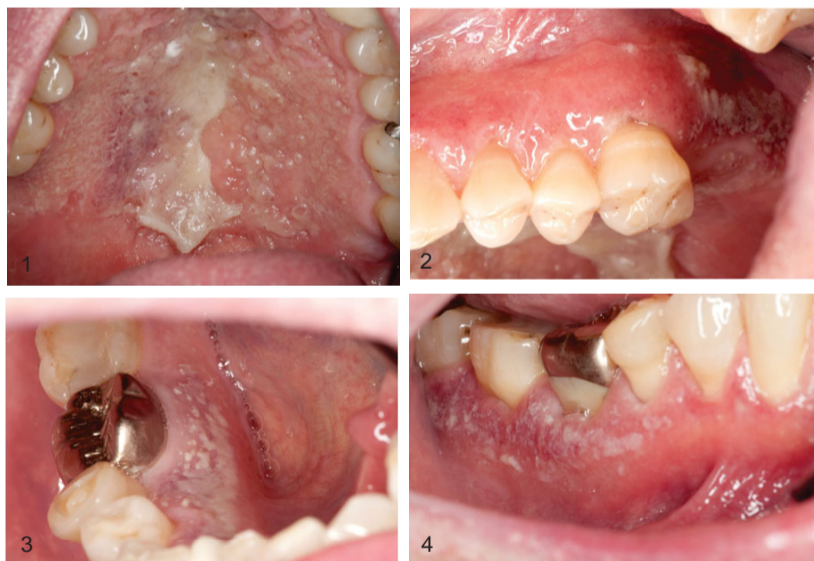

Abb. 1 – 4 Zustand nach 3-tägiger Spülung mit CHX

Fallbericht

Zwei Tage nach einer PZR, bei der Chlorhexamed®-1%-Gel lokal appliziert wurde, begann der Patient für 3 Tage mit 0,2% Chlorhexamed®-Spülung alkoholfrei 2 x täglich für jeweils 30 Sekunden zu spülen. Am vierten Tag traten Schluckbeschwerden sowie eine erhebliche Rauigkeit von Gaumen und Gingiva auf. (Abb.1-4)

Es fanden sich schmerzlose, weißliche, ablösbare Pseudomembranen am Palatum durum und im Bereich der Gingiva propria. Die Schleimhaut unter der Veränderung war erythematös aber intakt. Ferner wies die Gingiva ein Erythem sowie minimale Petechien auf, welches den Gingivasaum aussparte, der weiche Gaumen und der Tonsillenbereich waren auch geringfügig gerötet. Plaque war nicht vorhanden.

Eine Überdosierung oder unsachgemäße Anwendung konnte anamnestisch ausgeschlossen werden. Unter dem Verdacht einer Chlorhexamed®-bedingten Desquamation der oralen Mukosa wurde das CHX abgesetzt.

Innerhalb von zwei Tagen war die Veränderung deutlich rückläufig, die Pseudomembran löste sich weitestgehend, das Erythem der Gingiva verblasste (Abb. 5 - 8) und nach einer Woche stellte sich eine Restitudo ad integrum ein (Abb. 9 und 10).

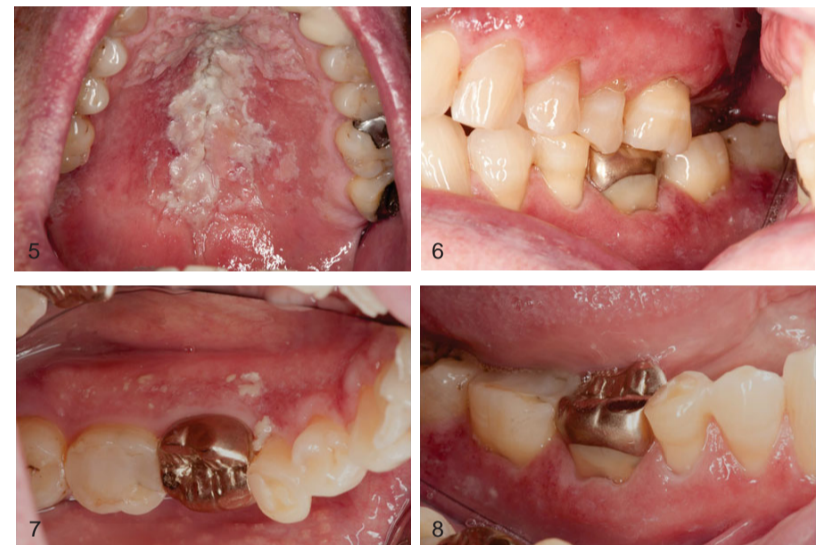

Abb. 5 – 8 Zustand zwei Tage nach Absetzen der Lösung

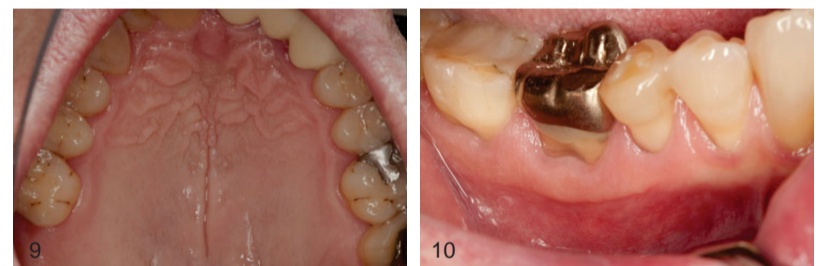


Abb. 9 und 10 Zustand eine Woche nach Absetzen der Lösung

Diskussion

Als Ursache der Desquamation werden die hohe Affinität des Chlorhexidins zu Speichel (Glykoproteine), die Bindung an negativ geladene orale Gewebe (Mucosa und Zähne) und seine Fähigkeit saure Proteine zu fällen diskutiert. Drei Mechanismen erscheinen dadurch bei der Ausbildung desquamativer Veränderungen als möglich⁴. Dass eine Reduktion der IgA-Antikörper zur Erhöhung der Sensibilität für virale Infektionen führte oder der Verlust der Muzinschicht ein schnelleres Einreißen der Mucosa bei Muskelbewegungen ermöglichte, erscheint vor allem am Gaumen und aufgrund der kurzen Zeit als eher unwahrscheinlich. In unserem Fall erscheint es möglich, dass durch Ausfällen der protektiven Proteinschicht CHX in das Gewebe eingedrungen ist und seinen zytotoxischen Effekt direkt auf die Zellen der Mundschleimhaut ausgeübt hat.

Schlussfolgerung

Der Wirkstoff Chlorhexidin-bis(D-gluconat) kann neben anaphylaktischen Reaktionen auch innerhalb kurzer Zeit zu ausgedehnten desquamativen Veränderungen von Mucosa und Gingiva führen.

Die Veränderung heilt im Regelfall nach Absetzen ohne Narbenbildung ab. Betroffene Patienten sollten, da eine mögliche allergische Reaktion nicht sicher ausgeschlossen werden kann, auf Chlorhexidin-bis(D-gluconat)-haltige Produkte verzichten.

Referenzen

¹ Löe, H, Schiött, CR: The effect of mouthrinses and topical application of chlorhexidine on the development of dental plaque and gingivitis in man. J Per Res 1970; 5: 79-83; ² Sharma, A, Chopra H: Chlorhexidine urticaria: A rare occurrence with a common mouthwash. Indian J Dent Res 2009;20:377-379
³ Bundesinstitut für Arzneimittel und Medizinprodukte - Risikoinformation vom 27.09.13; ⁴ Skoglund, LA, Holst, E: Desquamative mucosal reactions due to chlorhexidine gluconate. Int J Oral Surg 1982; 11: 380-382; ⁵ Flötra, L, Gjermo, P, Rölla, G, Waerhaug, J: Side effects of chlorhexidine mouth washes. Scand J Dent Res 1971; 79: 119-125;