

Stellt die Unterkieferverlagerung eine mögliche Indikatoroperation dar? Could the orthognathic surgery of the mandible be used as indicator operation?

65. Kongress der Deutschen Gesellschaft für Mund-, Kiefer- und Gesichtschirurgie (10-13.Juni.2015) Stuttgart, Deutsch
Dr. Dr. J. Karbach¹, N. Mesenich², Univ.-Prof. Dr. Dr. B. Al-Nawas¹

1: Klinik für Mund-, Kiefer- und Gesichtschirurgie - plastische Operationen, Universitätsmedizin der Johannes Gutenberg-Universität, Mainz, Deutschland
2: Abteilung für Hygiene- und Umweltmedizin, Universitätsmedizin der Johannes Gutenberg-Universität Mainz, Deutschland

Correspondence address: Dr. Dr. Julia Karbach, Augustusplatz 2, 55131 Mainz, Germany, Phone +49 6131 17-5459, Fax: - 5569, Email: julia.karbach@unimedizin-mainz.de
Stichwörter: Indikatoroperation, Mund-, Kiefer- und Gesichtschirurgie, Unterkieferverlagerung

Abstract:

The documentation of postoperative wound infections by means of indicator operations within the surveillance system of postoperative wound infections of the National Reference Centre for the Surveillance of Nosocomial Infections is established. Until know there is no indicator operation for the Oral and Maxillofacial Surgery available. In the period of 2009-2013 every orthognathic surgery of the mandible, which was performed at the Department of Oral and Maxillofacial Surgery of the University Medical Centre of Mainz (Germany), was used as indicator operation without an official participation. In none of the 258 orthognathic surgeries of the mandible an infection could be detected. If an operation without wound infection should be used as indicator operation is questionable.

Einleitung:

Die Dokumentation von postoperativen Wundinfektionen mit Hilfe von Indikatoroperationen innerhalb des Surveillance Systems postoperativer Wundinfektionen (Modul OP-KISS) des Nationalen Referenzzentrums für Surveillance von nosokomialen Infektionen ist etabliert. Die Parotidektomie (Daten 2009-2013) und die Neck-dissection (Pilotindikatoroperation) werden bereits in der Hals-, Nasen- und Ohrenheilkunde als Indikatoroperation genutzt. Die Unterkieferverlagerung wurde in unserer Mund-, Kiefer- und Gesichtschirurgischen Klinik ohne offizielle Teilnahme am OP-Kiss als Indikatoroperation eingesetzt.

Material und Methode:

Alle durchgeführten Unterkieferverlagerungen im Zeitraum 2006-2013 wurden durch die externen Wundexperten der Abteilung für Hygiene- und Umweltmedizin als interne Indikatoroperation überwacht, um mögliche postoperative Wundinfektionen zu dokumentieren.

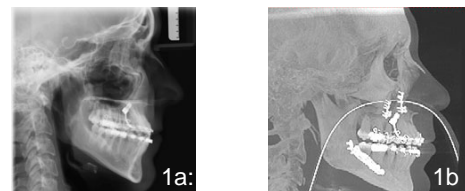


Abb. 1a: präoperative FRS Aufnahme bei Angle Klasse III; 1c: postoperative radiologische Kontrolle durch DVT

Ergebnisse:

In dem Zeitraum von 2006-2013 wurden 258 Unterkieferverlagerungen vorgenommen. Im Median wurden 32,25 Unterkieferverlagerungen pro Jahr durchgeführt. Bei keiner der Unterkieferverlagerungen wurde eine post-operative Wundinfektion nachgewiesen, unabhängig von der Angel-Klasse und der Verlagerungsstrecke.

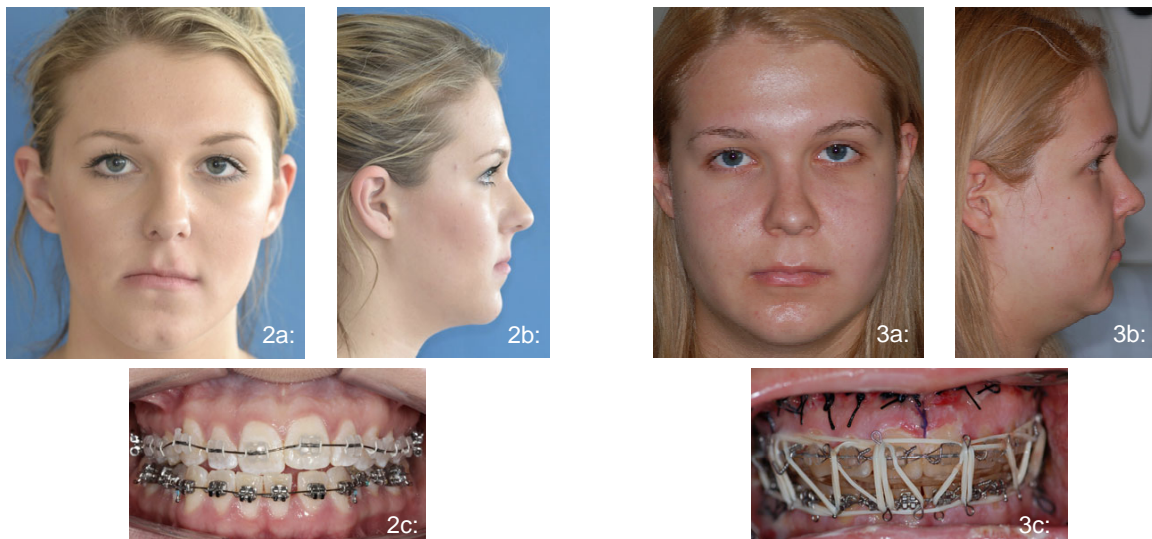


Abb. 2a, b und c: Präoperative Dokumentation frontal, seitlich und enoral frontal bei Klasse III Dysgnathie mit Laterotrusion nach rechts und Mittellinierverschiebung

Abb. 3a, b und c: Dokumentation der selben Patientin am dritten postoperativen Tag frontal, seitlich und enoral frontal mit Restschwellung und blander Wundheilung. Patientin steht im Splint und ist mit Gummis intermaxillär verschürt

Diskussion:

Die Unterkieferverlagerung als Indikatoroperation der Mund-, Kiefer- und Gesichtschirurgie wird in vielen Kliniken häufig (>30/Jahr) durchgeführt und stellt eine relevante Operation dar. Bei keinem Nachweis einer postoperativen Wundinfektion in einem Zeitraum von sieben Jahren in einem sauber-kontaminierten Operationsbereich muss die Frage diskutiert werden, wie bedeutend Indikatoroperationen in unserem Fachgebiet sind.